

Lomber MR Görüntülerden Desikasyon Tespiti

Desiccation Detection from Lumbar MR Images

Ayşe Betül Oktay
Bilgisayar Mühendisliği Bölümü
İstanbul Medeniyet Üniversitesi
Goztepe, İstanbul, Türkiye
Email: abetul.oktay@medeniyet.edu.tr

Nur Banu Albayrak and Yusuf Sinan Akgul
GIT Vision Lab, <http://vision.gyte.edu.tr>
Bilgisayar Mühendisliği Bölümü
Gebze Yüksek Teknoloji Enstitüsü, Kocaeli, 41400, Türkiye
Email: {albayrak,akgul}@bilmuh.gyte.edu.tr

Özetçe —Disk desikasyonu lomber omurlar arası disklerin içindeki sıvıların azalmasıdır ve birçok sağlık sorununa neden olmaktadır. Klinik uygulamada, teşhis için MR görüntüleme kullanılmaktadır, çünkü T2-ağırlıklı MR görüntülerde desikasyon olan diskler desikasyon olmayan disklerden daha koyu görünmektedir. Bu çalışmada, MR görüntülerden otomatik olarak desikasyon olan ve olmayan lomber omurlar arası diskleri bulan bir metot sunulmuştur. İlk önce, lomber disklerin yeri otomatik olarak bulunmakta ve etiketlenmektedir. Daha sonra ham parlaklık bilgisi ve yerel ikili örüntü tekniği kullanılarak parlaklık ve doku öznelikleri elde edilmiştir. Bu öznelıklar rastgele orman tekniği ile eğitilmiş ve test edilmiştir. Geliştirilen metot 80 MR görüntü içeren bir veri kümesi üzerinde test edilmiş ve doğrulanmıştır. Metodun sınıflama doğruluğu %88.54'tür ve sonuçlar ümit vericidir.

Anahtar Kelimeler—Lomber omurlar arası disk, desikasyon, yerel ikili örüntü, rastgele orman, sınıflama

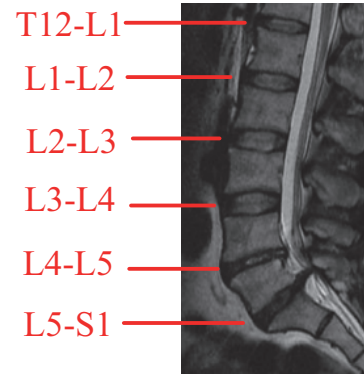
Abstract—Desiccation is the drying out of the fluids in the lumbar intervertebral discs and it may cause many health problems. In clinical practice, MR imaging is used for diagnosis because in T2-weighted MR images the desiccated discs are darker than non-desiccated discs. In this study, we present a method for automatically detecting desiccated lumbar intervertebral discs from MR images. First, the lumbar discs are automatically localized and labeled. Then, raw intensity features are used and texture features are extracted with local binary patterns technique from the lumbar discs. The features are trained and tested by random forests. The method is tested and validated on a dataset containing 80 MR images. The classification accuracy of the method is %88.54 and results are promising.

Keywords—Lumbar intervertebral disc, desiccation, local binary pattern, random forest, classification

I. GİRİŞ

Omurga, iskelet sisteminin hareketinden sorumlu ve omurluğu korumakla görevli 33 omur ve bu omurların arasındaki disklerden oluşan bir yapıdır. Omurga servikal, torakal, lomber ve sakral bölge olarak 4 bölüme ayrılmıştır ve bel bölgesi olarak adlandırılan lomber bölge ağrının en sık meydana geldiği bölümdür [1].

Lomber bölge 5 omur ve bu omurların arasındaki disklerden oluşmaktadır. Şekil 1'de bir MR görüntüsünde lomber bölgedeki omurlar arasında bulunan 6 disk (T12-L1, L1-L2, L2-L3, L3-L4, L4-L5 ve L5-S1) gösterilmiştir. Bir omurlar



Şekil 1. Lomber omurlararası disklerin işaretlendiği bir lomber MR görüntüsü. T12-L1, L1-L2, L2-L3, L3-L4 disklerinde desikasyon bulunmazken, L4-L5 ve L5-S1 disklerinde desikasyon vardır. Desikasyon bulunan disklerde su oranı azaldığı için parlaklıkları da azalmıştır. MR görüntü diskleri daha iyi göstermek amacıyla kesilmiştir.

arası disk temel olarak iki yapıdan oluşmaktadır: diskin etrafındaki lifsi halka ve içindeki çekirdek. Çekirdek jelatinimsi bir yapıdır ve yaklaşık %80 civarında sıvı içermektedir. İnsan yaşlandıkça jelatinimsi yapıdaki çekirdek kurumakta ve bu duruma disk desikasyonu adı verilmektedir. Desikasyonla birlikte, lifsi halka yıpranmaktadır ve fitik gibi problemler ortaya çıkmaktadır. Normal zamanda şok emici olan diskler, desikasyon durumunda görevini yapamamakta ve bu da bel ağrısına sebep olmaktadır.

Klinik uygulamada, T2-ağırlıklı MR görüntüleme tekniği ile disklerdeki sinyal seviyesindeki parlaklık azalması uzmanlar tarafından görsel olarak değerlendirilerek [2] disk desikasyonu teşhisi konulmaktadır. Şekil 1'deki lomber MR görüntüsünde T12-L1, L1-L2, L2-L3, L3-L4 disklerinde desikasyon bulunmazken, L4-L5 ve L5-S1 disklerinde desikasyon vardır ve bu disklerin parlaklığı diğer disklere nazaran azalmıştır. Parlaklık, uzmana göre değişen subjektif bir olgudur; dolayısıyla uzmanların tanılarında farklılıklar olmaktadır [3]. Ayrıca, MR cihazlarında görüntü, hareket ve paramanyetik artefaktlar olabilmekte ve tanı koymayı zorlaştırmaktadır. Bazı görüntülerde gerçekte desikasyon olmamasına rağmen, bu artefaktlardan dolayı sinyal azalması meydana gelmektedir. Dolayısıyla, desikasyon için görsel olarak sadece tek bir MR

görüntüsüne bakarak tanı koymak zordur. Desikasyon tanısı sonuçlarında, hem farklı uzmanlar arasında hem de aynı uzman aynı görüntüyü birkaç kere incelediğinde ciddi farkların olduğu çeşitli çalışmalarda gösterilmiştir [4]. Bu yüzden, bilgisayar destekli bir desikasyon belirleme sistemi hem subjektifliği ortadan kaldıracak, hem de uzmanlara yardımcı olarak daha hızlı ve doğru tanı koymalarını sağlayacaktır.

Literatürde, omurgadaki disk ve omurların otomatik olarak bulunması için çeşitli çalışmalar mevcuttur [5], [6], [7], [8]. Bu çalışmalar, ilk olarak görüntülerdeki disk veya omur olabilecek yerleri çeşitli yöntemlerle belirlemekte ve daha sonra grafiksel modellerle disklerin pozisyonu, yönü gibi bilgileri kullanarak disklerin olası yerlerini bulmaktadır. [9]'da Histogram of Oriented Gradients (HOG) ve çift yönlü projeksiyon yöntemi ile MR görüntülerden öznelikler çıkarılarak Destek Vektör Makineleri (DVM - Support Vector Machines) ile disklerin yerini belirleyen bir yöntem sunulmuştur. [10]'da yine aynı şekilde aday disklerin yeri belirlendikten sonra Markov-zincir yöntemi ile disklerin tam olarak yerleri belirlenmiş ve her lomber diskin orta noktası etiketlenmiştir. Omur ve disklerin yerlerinin bulunması dışında disklerdeki problemleri ve hastalıkları bulan çalışmalar da mevcuttur. Mesela, disklerdeki şekil ve doku benzerliklerine bakılarak aktif öğrenme ile disk dejenerasyonu bulunmuştur [11]. [12]'de MR görüntüler normalize edildikten sonra Gibbs dağılımı kullanılarak olasılıksal bir model ile disklere desikasyon tanısı konulmuştur.

Bu çalışmada, otomatik olarak lomber omurlar arası diskleri bulup, disklerde desikasyon olup olmadığını belirleyen bir sistem geliştirilmiştir. Sistem, ilk olarak MR görüntüdeki disklerin merkez noktalarını piramit HOG özneliklerini kullanarak DVM ile bulmuştur [10]. Her bir diskin merkez noktası referans alınarak desikasyonu tanımlayan parlaklık bazlı ve doku bazlı öznelikler kullanılarak makine öğrenmesi ile diskte desikasyon olup olmadığı bulunmuştur. Parlaklık bazlı öznelikler için aynı kişinin diskleri içindeki ve eğitim kümesindeki başka kişilerin diskleri arasındaki ham parlaklık değerleri kullanılmıştır. Doku bazlı öznelikler için ise yerel ikili örüntü (YİÖ - Local Binary Pattern) [13] tekniği kullanılmıştır. Geliştirilen sistem 80 farklı kişinin MR görüntüsünün olduğu bir veri kümesi üzerinde test edilmiştir ve sonuçlar ümit vericidir.

II. YÖNTEM

Geliştirilen sistem 3 temel aşamadan oluşmaktadır. İlk olarak disklerin merkez noktaları bulunmaktadır. Her bir disk için doku ve parlaklık tabanlı öznelikler çıkartılmaktadır. Bu öznelikler, rastgele orman (RO - Random Forests) metodu ile eğitilmektedir. Test aşamasında bir kişinin lomber MR görüntüsü girdi olarak verildiğinde, disklerde desikasyon olup olmadığı otomatik olarak bulunmaktadır.

A. Disklerin Bulunması

Lomber MR görüntüleri sadece lomber omur ve diskleri değil, diğer bölgelerden de birkaç omur ve disk içermektedir. Lomber omur ve diskler kişinin sağlıklı olması durumunda bile her zaman şekil, renk, doku vs. olarak birbirlerine benzemektedir. Klinik uygulamada, uzmanlar diskin etiketini vererek hastalığın ne olduğunu söylemektedir. Mesela, hastanın MR görüntüsü radyolog tarafından incelendikten

sonra raporda "L3-L4 diskinde desikasyon görülmektedir" şeklinde belirtilmektedir. Dolayısıyla, desikasyon tanısının konulması için önce disklerin etiketlenmesi gerekmektedir. Bu çalışmada, [10]'da geliştirilen yöntem kullanılarak disklerin merkez noktaları bulunmuş ve her bir diskin etiketlenmesi gerçekleştirilmiştir. Sistem şu şekilde çalışmaktadır:

- Eğitim kümesindeki MR görüntülerinden piramit HOG ve izdüşüm özneliklerinin çıkartılması
- Bu özneliklerin DVM ile eğitilmesi
- Test MR görüntülerinden piramit HOG ve izdüşüm özneliklerinin çıkartılması
- DVM ile her piksele skor değeri verilerek, pikselin disk merkezi olma ihtimalinin bulunması
- Markov-zincir grafiksel model ile diskler arası uzaklık ve yön bilgisinin kullanılarak dinamik programlama ile disk merkezlerinin bulunup etiketlenmesi

Bu sistem ile her lomber disk için ayrı test yapılmakta ve Markov-zincir grafiksel modelden polinom zamanda çıkarım yapılarak disk merkezleri bulunmaktadır. Metodun ayrıntıları [10]'de bulunmaktadır.

B. Desikasyon Tespiti

Lomber disklerin merkezleri bulduktan sonra disklerde desikasyon olup olmadığını tespit edilmesi gerekmektedir. Desikasyon durumunda diskteki su miktarı azaldığı için, T2-ağırlıklı MR görüntülerinde parlaklık azalmakta ve desikasyon olan diskler daha koyu renkte görünmektedir. Klinik uygulamada bu bilgi kullanılarak teşhis konulmaktadır. Maalesef, MR görüntülerinde bazı artefaktlar olmakta ve T2-ağırlıklı görüntüde bozulmalar meydana gelmektedir. Dolayısıyla, her koyu renkli disk için desikasyon tanısı konulamamaktadır. Ayrıca, parlaklık değerleri MR cihazlarının ayarlarına göre değişiklik göstermektedir. Bu tip durumlar, desikasyon tespitinde uzmanlar arasındaki tanıların farklı olmasına yol açmaktadır.

Yukarıda belirtilen durumlardan dolayı bir parlaklık eşik değeri belirleyerek desikasyon tanısı konulamamaktadır. Diskin parlaklığının yanında, aynı kişideki komşu disklerle olan parlaklık farkının ve başka kişilerle olan parlaklık farklarının karşılaştırılması gerekmektedir. Parlaklık dışında, disklerin doku özellikleri de desikasyon hakkında bilgi vermektedir. Bu sebeplerden dolayı bu çalışmada parlaklık değerleri ve doku özellikleri kullanılmıştır. Bu öznelikler RO tekniği ile eğitilmiştir.

1) *Parlaklık Tabanlı Öznelikler:* Bir diskte parlaklığın azalması o diskte desikasyon olabileceği hakkında bilgi vermektedir. Bu çalışmada 3 farklı tipte ham parlaklık bilgisi kullanılmıştır:

- | | |
|-------|--|
| Tip 1 | Diskin kendi parlaklığı ile ilgili öznelikler |
| Tip 2 | Diskin aynı kişideki diğer lomber disklerle olan parlaklık farkı bilgisi ile ilgili öznelikler |
| Tip 3 | Diskin farklı kişilerin lomber diskleriyle olan parlaklık farkı bilgisi ile ilgili öznelikler |

Diskin kendi parlaklığı tek başına bilgi vermemektedir çünkü MR cihazları arasında parlaklık farkları ve görüntüdeki

bozulmalardan dolayı problemler olabilmektedir. Bu yüzden diski, diğer lomber disklerle de karşılaştırmak gereklidir. Ayrıca, bir kişinin tüm disklerinde desikasyon meydana gelebilir veya MR görüntüsünün tümünde parlaklık problemi olabilir. Dolayısıyla, bir diskin parlaklığını diğer kişilerin MR görüntülerindeki disklerin parlaklığıyla karşılaştırmak da desikasyon hakkında bilgi vermektedir.

2) *Doku Tabanlı Öznitelikler*: Desikasyon olan ve olmayan disklerin doku özellikleri birbirlerinden farklıdır. Doku özelliklerini çıkartmak için standart YİÖ metodu kullanılmıştır çünkü YİÖ metodu parlaklık seviyesinden bağımsız olarak dokuyu tanımlamaktadır. YİÖ metodu literatürde genellikle yüz tanıma için sıkça kullanılmakta [14] ve başarılı sonuçlar vermektedir.

Metot, bir pikselin parlaklık değerini komşu piksellerin parlaklık seviyeleri ile karşılaştırılarak piksel için bir etiket üretir. YİÖ metodunun 1 piksel uzaklık komşuluklu 8-bit ikili gösterimi için, bir p pikseli komşu 8 piksel ile sırayla saat yönünde (veya ters-saat yönünde) karşılaştırılır. Bu karşılaştırma komşu pikselin parlaklık değeri p 'nin parlaklık değerinden büyükse 1, küçükse 0 değeri alır ve 8 komşu pikselin karşılaştırma sonucu ikili gösterimde 8 bitlik bir sayı üretir. Bu sayılar onlu gösterime çevrilir ve histogram olarak ifade edilirler.

Bu çalışmada, bir önceki adımda disk merkezi olarak bulunan y pikselinin etrafındaki $m \times n$ boyutundaki pencere alınarak her piksel için standart YİÖ metodu ile doku özellikleri çıkartılmıştır. YİÖ metodunun en basit hali olan 1 piksel uzaklık komşuluklu 8-bit ikili gösterimi uygulanmıştır.

3) *Rastgele Orman Metodu*: Parlaklık ve doku özellikleri elde edildikten sonra bu özelliklerin eğitimi için RO metodu kullanılmıştır. RO metodu, birden fazla karar ağacı oluşturma fikrini temel alan bir topluluk öğrenme (ensemble learning) çeşididir [15]. Metotla, eğitim sırasında ağacın düğümleri için rastgele özellikler seçilerek birden fazla karar ağacı oluşturulur. Test verisinin sınıfı, her bir karar ağacında kökten dala kadar değerlendirilerek belirlenir; yani k tane karar ağacı olması durumunda test verisi k tane etiket alır. Bu test verisi için ormandaki tüm ağaçların etiketlerinin oylaması ile sınıflandırma yapılarak test verisinin son etiketi belirlenir. RO metodu, büyük boyuttaki verilerle verimli bir şekilde çalışmaktadır.

Çalışmamızda, RO metodu parlaklık ve doku özellikleri birleştirilerek oluşturulan v vektörünü alarak ağaçları oluşturmaktadır. Ağaçların dallarında $v \in \{0, 1\}$ olacak şekilde bir ikili sınıflama yapılmaktadır. Burada 0 desikasyon vardır; 1 ise desikasyon yoktur manasına gelmektedir.

III. DENEYLER

Geliştirilen sistem, 80 kişinin lomber MR görüntüsünden oluşan bir veri kümesi üzerinde test edilmiştir. MR görüntüleri 1.5 Tesla cihazla elde edilmiş mid-sagittal T2-ağırlıklı görüntülerdir. Her MR görüntüsü 512x512 piksel boyutundadır. Bir lomber MR görüntüsünde 6 tane lomber disk vardır; dolayısıyla veri setinde $80 \times 6 = 480$ lomber disk bulunmaktadır. Bu disklerde desikasyon olup olmadığı bir uzman tarafından işaretlenmiştir. Buna göre 284 disk normal iken, 196 diskte desikasyon bulunmaktadır. Disk merkezleri ve diskleri

Tablo I. DESİKASYON SINIFLAMA BAŞARI METRİKLERİ

Sınıf	Doğru pozitif oranı	Yanlış pozitif oranı	Kesinlik (precision)	Geri çekme (recall)	F-skor
var	0.869	0.102	0.865	0.869	0.867
yok	0.898	0.131	0.901	0.898	0.899
Ortalama	0.885	0.119	0.885	0.885	0.885

çevreleyen sınırlar da uzman tarafından işaretlenmiş ve sisteminin bulduğu sonuçlar uzman tarafından yapılmış manuel işaretlemelerle karşılaştırılmıştır.

Disklerin yerlerinin bulunması için eğitim kümesindeki 80 MR görüntüsü her kümede 20 görüntü olacak şekilde 4 farklı alt-kümeye rastgele ayrılmıştır. Her seferde 3 alt-küme eğitim kümesi, 4. alt-küme test kümesi olacak şekilde 4 kez eğitim ve test yapılmıştır. Böylece, her MR görüntüsü test edilerek disklerin yerleri bulunmuş ve etiketlenmiştir. Piramit HOG özellikleri için 3 farklı piramit düzeyi ve 8 selelik histogramlar kullanılmıştır.

Geliştirilen etiketleme sisteminin doğrulaması şu şekilde yapılmıştır: Eğer otomatik olarak bulunan merkezin, uzmanın işaretlediği merkeze olan Öklid uzaklığı 10 mm'den küçük ise etiketleme doğru; eğer 10 mm'den büyük ise etiketleme yanlış olarak değerlendirilmiştir. Veri kümesindeki 80 MR görüntüsündeki 480 diskin etiketlenmesi sonucunda 7 disk yanlış olarak (uzaklık > 10 mm), diğer diskler doğru olarak etiketlenmiştir. Dolayısıyla, etiketleme algoritması %98 doğrulukla çalışmaktadır.

Desikasyon tespit sisteminin çalışmasını test etmek için otomatik olarak doğru belirlenen disk merkezleri kullanılmıştır. Yanlış belirlenen disk merkezleri yerine uzman tarafından işaretlenmiş merkezler kullanılmıştır. 80 MR görüntüsünün parlaklık ve YİÖ özellikleri çıkartıldıktan sonra 10 kere çapraz doğrulama (cross-validation) ile RO metodu çalıştırılmıştır. 10 kere çapraz doğrulama işleminin ortalama sonucuna göre sistemin doğruluk oranı %88.54'tür; yani test edilen disklerden %88.54'ü doğru olarak sınıflandırılmıştır. Sistemin desikasyon sınıflaması ile ilgili doğru pozitif oranı, yanlış pozitif oranı, kesinlik ve geri çekme değerleri ve F-skoru Tablo I'de gösterilmiştir.

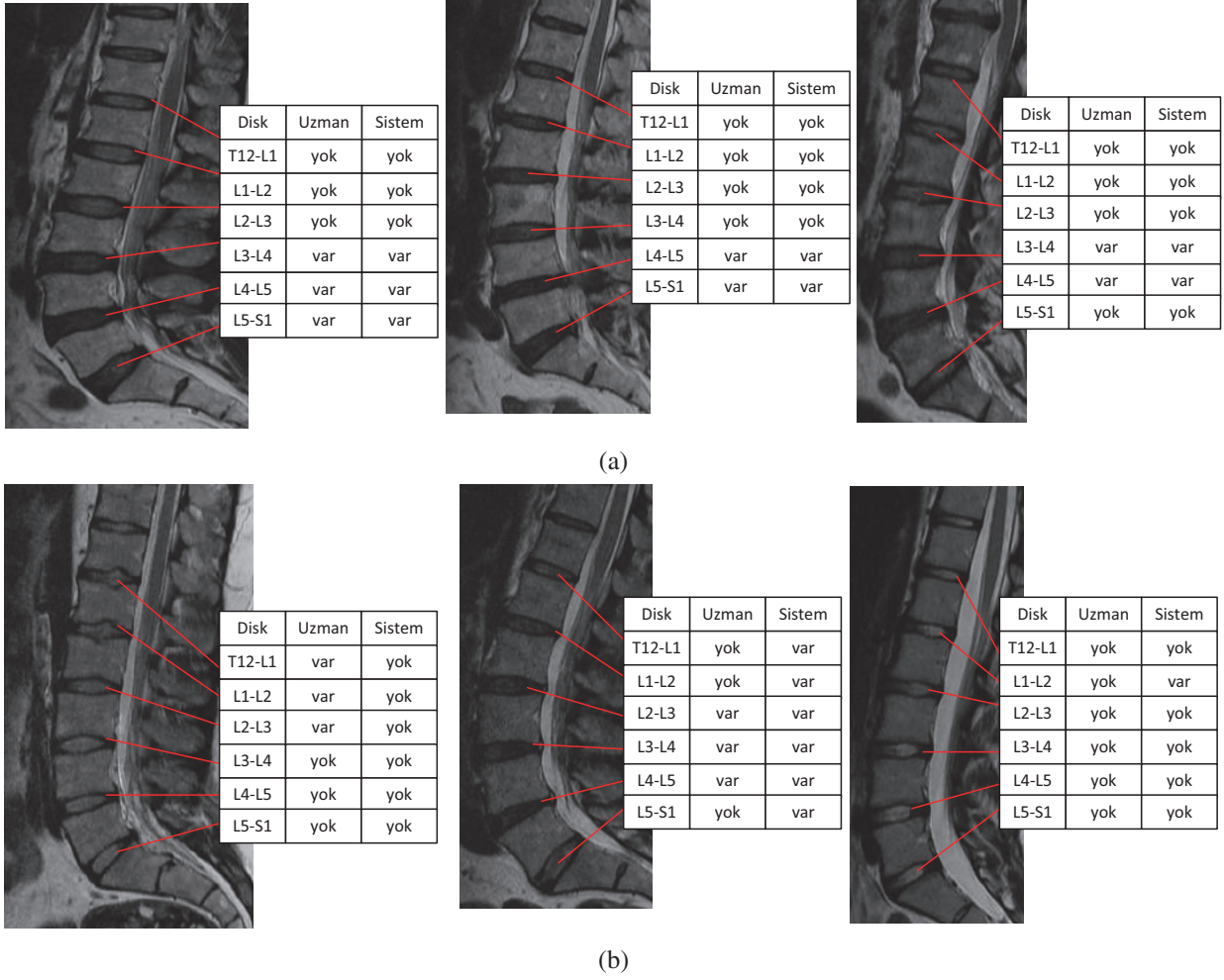
Şekil 2(a)'da desikasyon bulma algoritmasının başarılı bazı görsel sonuçları; (b)'de ise başarısız bazı sonuçları gösterilmiştir. Görsel sonuçlar ve %88.54'lük doğru sınıflandırma yüzdesi geliştirilen desikasyon belirleme sisteminin başarılı olduğunu göstermektedir.

IV. SONUÇ

Bu çalışmada, lomber disklerde desikasyon tanısı koymak için bir sistem geliştirilmiştir. Sistem, parlaklık tabanlı özellikler ve doku özelliklerini kullanarak rastgele ağaç tekniği ile eğitim ve test yapmaktadır. Sistem, 80 MR görüntüsü üzerinde test edilmiştir ve sonuçlar ümit vericidir. Gelecekte, sisteme disklerin sınırı gibi bilgiler de eklenerek daha gürbüz bir desikasyon sistemi geliştirilmesi planlanmaktadır.

KAYNAKLAR

- [1] "National institute of neurological disorders and stroke: low back pain fact," <http://www.ninds.nih.gov/disorders/backpain/>, Jun. 2011.



Şekil 2. (a)'da verisetinden seçilmiş geliştirilen sistem tarafından tüm diskleri doğru sınıflandırılmış 3 MR görüntüsü (b)'de ise bazı diskleri yanlış sınıflandırılmış 3 MR görüntüsü gösterilmiştir. MR görüntülerin yanındaki tablolarda diskin adı, uzmanın işaretlediği desikasyon sonucu ve sistemin otomatik olarak bulduğu desikasyon sonucu gösterilmiştir.

- [2] T. Videman, P. Nummi, M. Battié, and K. Gill, "Digital assessment of mri for lumbar disc desiccation. a comparison of digital versus subjective assessments and digital intensity profiles versus discogram and macroanatomic findings." *Spine*, vol. 19, no. 2, pp. 192–8, 1994.
- [3] C. Pfirrmann, A. Metzdorf, M. Zanetti, J. Hodler, and N. Boos, "Magnetic resonance classification of lumbar intervertebral disc degeneration," *Spine*, vol. 26, pp. 1873–1878, 2001.
- [4] R. Niemeläinen, T. Videman, S. Dhillon, and M. Battie, "Quantitative measurement of intervertebral disc signal using mri." *Clinical Radiology*, vol. 63, no. 3, pp. 252–255, 2008.
- [5] B. Glocker, J. Feulner, A. Criminisi, D. R. Haynor, and E. Konukoglu, "Automatic localization and identification of vertebrae in arbitrary field-of-view ct scans," in *Proc. of the 15th Int. Conf. on Medical Image Computing and Computer-Assisted Intervention*, 2012, pp. 590–598.
- [6] Y. Zhan, D. Maneesh, M. Harder, and X. S. Zhou, "Robust mr spine detection using hierarchical learning and local articulated model," in *Proc. of the 15th Int. Conf. on Medical Image Computing and Computer-Assisted Intervention*, ser. MICCAI'12, 2012, pp. 141–148.
- [7] B. M. Kelm, S. K. Zhou, M. Suehling, Y. Zheng, M. Wels, and D. Comaniciu, "Detection of 3d spinal geometry using iterated marginal space learning," in *Proc. of the Int. MICCAI Conf. on Medical Comp. Vis.: recognition techniques and applications in medical imaging*, 2011, pp. 96–105.
- [8] R. S. Alomari, J. J. Corso, and V. Chaudhary, "Labeling of lumbar discs using both pixel- and object-level features with a two-level probabilistic model," *IEEE Trans. on Medical Imaging*, vol. 30, pp. 1–10, 2011.
- [9] N. Albayrak, A. Oktay, and Y. Akgul, "Localization of intervertebral lumbar discs," in *Signal Processing and Communications Applications Conference (SIU), 2012 20th*, 2012, pp. 1–4.
- [10] A. B. Oktay and Y. S. Akgul, "Localization of the lumbar discs using machine learning and exact probabilistic inference," in *Proc. of the 14th Int. Conf. Medical Image Comput. and Computer-Assisted Intervention*, 2011, pp. 158–165.
- [11] S. Hao, J. Jiang, Y. Guo, and H. Li, "Active learning based intervertebral disk classification combining shape and texture similarities," *Neurocomputing*, vol. 101, pp. 252–257, 2013.
- [12] S. R. Alomari, J. J. Corso, V. Chaudhary, and G. Dhillon, "Desiccation diagnosis in lumbar discs from clinical mri with a probabilistic model," in *Proc. of the 6th IEEE Int. Conf. on Symposium on Biomedical Imaging: From Nano to Macro*, ser. ISBI'09, 2009, pp. 546–549.
- [13] T. Ojala, M. Pietikäinen, and D. Harwood, "Performance evaluation of texture measures with classification based on kullback discrimination of distributions," in *Proc. of the 12th IAPR Int. Conf. on Pattern Recognition*, 1994, pp. 582 – 585.
- [14] T. Ahonen, A. Hadid, and M. Pietikainen, "Face description with local binary patterns: Application to face recognition," *IEEE Trans. Pattern Anal. Mach. Intell.*, vol. 28, no. 12, pp. 2037–2041, Dec. 2006.
- [15] L. Breiman, "Random forests," *Mach. Learn.*, vol. 45, no. 1, pp. 5–32, 2001.